

ORIGINAL

Método para la reconstrucción del ligamento patelofemoral medial utilizando el tendón del cuádriceps: descripción de la técnica y resultados



Carlos Sarassa^{a,b,1}, Daniela Carmona^{b,c}, Daniel Vanegas^{b,c}, Camilo Restrepo^{b,c}
y Ana Milena Herrera^{d,*}

^a Departamento de Cirugía ortopédica pediátrica. Clínica del Campestre. Medellín. Colombia

^b Departamento de ortopedia y traumatología. Clínica del Campestre. Medellín. Colombia

^c Programa de residencia de ortopedia y traumatología. Universidad Pontificia Bolivariana. Medellín, Colombia

^d Departamento de Epidemiología e investigación clínica. Clínica del Campestre. Medellín. Colombia

Recibido el 6 de septiembre de 2018; aceptado el 2 de abril de 2020

Disponible en Internet el 17 de mayo de 2020

PALABRAS CLAVE

Ligamento patelar;
Músculo cuádriceps;
Luxación patelar;
Inestabilidad
conjunta;
Nivel de evidencia: IV

Resumen

Introducción: La inestabilidad rotuliana y la luxación recurrente es un trastorno prevalente en niños y adolescentes que requiere la reparación quirúrgica del ligamento patelofemoral medial (LPFM), con especial atención en la preservación de las placas de crecimiento en esta población.

Materiales y métodos: Se describe un método modificado para la reconstrucción del ligamento patelofemoral medial utilizando un autoinjerto del tendón del cuádriceps, que se une con suturas de anclaje al punto isométrico epifisario de la inserción de LPFM. Desde el año 2012 se ha usado esta técnica en pacientes pediátricos en nuestra institución; aquí se presentan los resultados del seguimiento de esta cohorte de pacientes.

Resultados: Se ha utilizado esta técnica en 5 pacientes con inestabilidad patelofemoral con luxación rotuliana recidivante con una mediana de tiempo de seguimiento posquirúrgico de cuatro años (rango 2-5 años). La mediana del índice Insall-Salvati prequirúrgico fue 1.41. La mediana de puntuación de Kujala antes y después de la cirugía durante la última evaluación fue 76.5 (rango 34-100) y 98.5 (rango 75-100), respectivamente. No hubo casos de reluxación o episodios de subluxación durante el seguimiento. Un paciente presentaba como antecedente síndrome de West que dificultó las mediciones objetivas pre y postquirúrgicas; sin embargo, sus resultados fueron satisfactorios.

* Autor para correspondencia. Institución: Clínica del Campestre. Calle 17 Sur #4-46. Teléfono: 4442006. Medellín. Colombia
Correo electrónico: amht73@gmail.com (A.M. Herrera).

¹ Especialista en ortopedia y traumatología. Especialista en ortopedia pediátrica.

KEYWORDS

Patellar Ligament;
 Quadriceps Muscle;
 Patellar Dislocation;
 Joint Instability;
 Evidence level: IV

Discusión: Este método modificado constituye una técnica alternativa de fijación del injerto, que, en nuestra experiencia, proporciona resultados satisfactorios, con estabilidad rotuliana causada por la tensión fija del injerto. En los pacientes intervenidos no se han presentado recurrencias ni complicaciones.

© 2020 Sociedad Colombiana de Ortopedia y Traumatología. Publicado por Elsevier España, S.L.U. Todos los derechos reservados.

A Modified method for reconstruction of the medial patellofemoral ligament using quadriceps tendon: a technical tip and results

Abstract

Background: Patellar instability and recurrent dislocation is a prevalent disorder in children and adolescents that require surgical repair of the medial patellar femoral ligament (MPFL), paying particular attention in preserving the open growth plates in this population.

Methods: We describe a modified method for reconstruction of the medial patellofemoral ligament using an autograft from the quadriceps tendon, which is attached with anchor sutures to the epiphysal isometric point of the MPFL insertion. Since 2012, this technique has been used in pediatric patients in our institution; here, we present the long-term results of this cohort.

Results: We have used this technique in 5 patients with patellar instability with recurrent patellar dislocation with a median postsurgical follow-up time of four years (range 2-5 years). The median preoperative Insall-Salvati ratio was 1.41. The median Kujala score before and after surgery during the last evaluation was 76.5 (range 34-100) and 98.5 (range 75-100), respectively. No cases of redislocation or episodes of subluxation were present during the follow-up. One patient presented West syndrome which made difficult pre and postoperative objective assessment; however, his results were satisfactory.

Discussion: This modified method constitutes an alternative technique of graft fixation, that in our experience, provides satisfactory results, with patellar stability caused by fixed graft tension. In the operated patients, no recurrences nor complications have been present.

© 2020 Sociedad Colombiana de Ortopedia y Traumatología. Published by Elsevier España, S.L.U. All rights reserved.

Introducción

La luxación rotuliana es una lesión de rodilla común, especialmente en niños y adolescentes¹⁻⁵. Después de una luxación aguda sin tratamiento adecuado y factores predisponentes como hiperlaxitud de tejidos ligamentarios, rótula alta, hipoplasia del cóndilo femoral lateral, entre otros, la inestabilidad crónica de la rótula y la luxación recurrente son habituales ocurriendo hasta en el 50% de los pacientes⁶⁻⁹. El ligamento patelofemoral medial (LPMF) es el tejido de restricción primaria que estabiliza la rótula en su ubicación central dentro de la tróclea femoral¹⁰⁻¹³; con cada episodio de luxación, el LPMF es estirado y lesionado.

Se ha sugerido un tratamiento conservador para las luxaciones agudas, mientras que la reparación quirúrgica se recomienda en la inestabilidad rotuliana recurrente¹⁴. Se han descrito varios procedimientos de realineamiento quirúrgico que intentan restaurar la anatomía a la normalidad¹⁵. Sin embargo, la reconstrucción del LPMF ha sido la opción quirúrgica durante las últimas dos décadas para niños y adolescentes con anatomía ósea normal. Diferentes técnicas que utilizan injertos de diversos músculos, como el semitendinoso, los tendones isquiotibiales, el tendón aductor magno, la banda iliotibial y el tendón del cuádriceps, o

injertos sintéticos, se han descrito ampliamente en la literatura¹⁶, pero no se ha demostrado superioridad usando ninguna de las técnicas e injertos.

La apariencia morfológica similar del tendón del cuádriceps con el LPMF lo convierte en un injerto apropiado para la reconstrucción^{17,18}.

Aquí, presentamos un método modificado para la reconstrucción del ligamento patelofemoral medial en niños y adolescentes, que utiliza el punto de inserción epifisiario isométrico del LPMF para el injerto del tendón del cuádriceps fijado con un anclaje, proporcionando gran estabilidad sin interferir o dañar las placas de crecimiento. Se presentan además, los resultados del seguimiento a largo plazo en una cohorte de pacientes intervenidos con esta técnica.

Materiales y Métodos

Esta técnica fue realizada por el mismo cirujano para todos los casos.

Posicionamiento del paciente

El paciente se coloca en posición supina; la extremidad debe estar libre para lograr arcos de movilidad de 0 a 130 grados

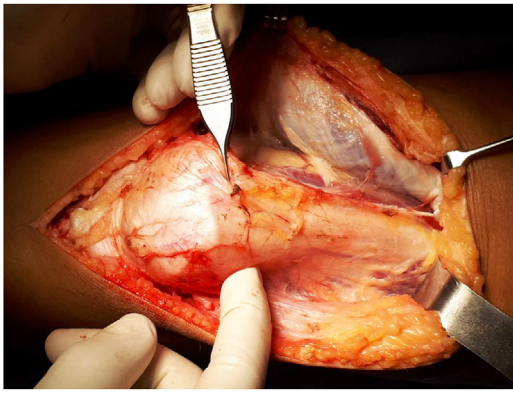


Figura 1 Visualización del tendón del cuádriceps. La imagen muestra la exposición del tendón del cuádriceps en su porción proximal a la rótula.

durante el procedimiento quirúrgico. Se aplica un torniquete y luego de realizar el drenaje vascular, se insufla teniendo en cuenta el tiempo que transcurre durante la cirugía.

Se necesitará un fluoroscopio para visualizar el punto de inserción del ligamento patelofemoral medial que se está reparando durante el procedimiento quirúrgico.

Pasos quirúrgicos

Con la flexión de la rodilla a 30 grados, se realiza una incisión longitudinal desde 4 cm proximal al polo superior de la rótula hasta su polo inferior (aproximadamente 8 cm de longitud), consiguiendo un abordaje universal de la rodilla. La disección se realiza mediante planos que inciden la bursa prerrotuliana y la aponeurosis rotuliana longitudinalmente.

La separación de los tejidos superficiales expone el tendón del cuádriceps después de que se realiza la hemostasia; permitiendo la visualización del tendón en su parte proximal a la rótula -alrededor de 7 cm- (fig. 1).

El recto femoral es expuesto; luego, se toma un injerto de aproximadamente 6 -7 cm de longitud y 5 mm de grosor desde la porción medial del cuádriceps (1/3), dejando 2/3 lateralmente. El injerto se disecciona subperióticamente a la unión del tercio proximal con 2/3 de la rótula distal y luego, se pliega (fig. 2).

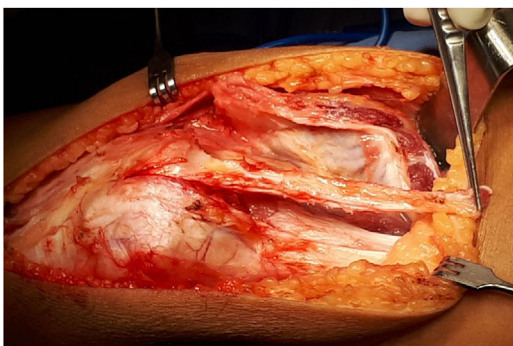


Figura 2 Retiro de injerto. La imagen muestra el momento quirúrgico en el que se toma el injerto de la porción medial del cuádriceps.

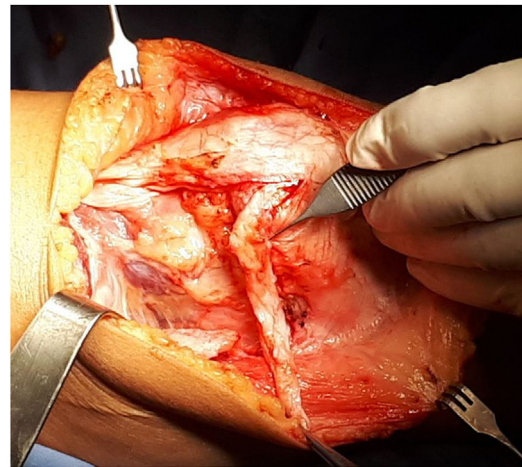


Figura 3 Plegado y sutura de injerto. La foto muestra el injerto plegado sobre sí mismo y luego suturado sobre el periostio medial rotuliano.

La parte distal del injerto se prepara con puntos de Krackow. El injerto se pliega sobre sí mismo para formar un ángulo de 90 grados, hacia su porción medial y se sutura con puntos reabsorbibles en el periostio rotuliano medial (donde se insertaría el tendón patelofemoral medial) (fig. 3).

El punto isométrico del tendón patelofemoral medial en el fémur, superior y anterior al epicóndilo femoral y distal a la fisis femoral distal, se visualiza con fluoroscopia en posición AP y lateral. Un pin de guía de 1,5 mm se deja como referencia (fig. 4).

El injerto pasa por debajo del vasto medial (a veces previamente des insertado distalmente para luego avanzar lateralmente) y sobre la cápsula articular para colocarlo en su punto isométrico. La sutura de anclaje se usa para insertar el tendón en esta posición, dando 40 grados de flexión a la rodilla para fortalecer la sutura (fig. 5). Las imágenes de fluoroscopia AP y lateral comprueban la posición correcta del anclaje. Luego se toman los rayos X AP y laterales como control (fig. 6).

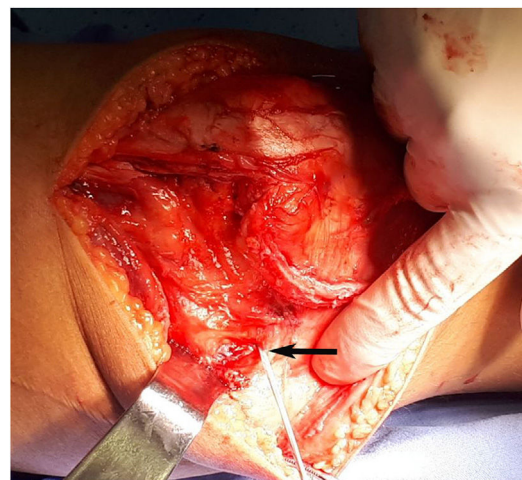


Figura 4 Visualización de punto isométrico LPFM. La imagen muestra el pin guía (flecha) en la localización del punto isométrico del tendón patelofemoral medial en el fémur.

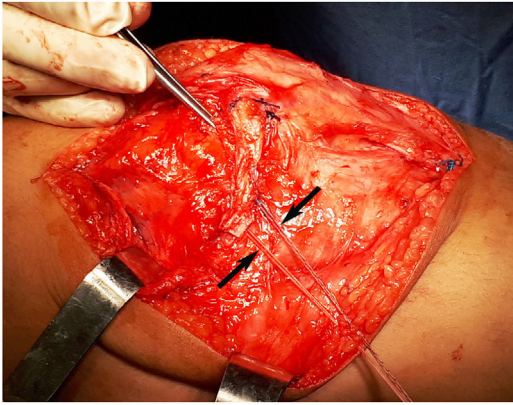


Figura 5 Anclaje de injerto. En la imagen, el injerto está sobre la cápsula articular para colocarlo en su punto isométrico. La sutura de anclaje se usa para insertar el tendón en esta posición (flechas).

Se realizan maniobras de flexión y extensión de la rodilla para evaluar la estabilidad y la tensión del injerto. La herida se lava y se realiza hemostasia y cierre mediante planos.

La rodilla es inmovilizada con una férula inguinopédica.

Tratamiento Postoperatorio

Diez días después de la cirugía, se evalúan la herida y los tejidos blandos y se retira la férula; los rangos de 0-90 grados de movilidad pasiva se inician durante las primeras cuatro semanas. Posteriormente, el paciente puede comenzar la movilización con 15 kg de peso parcial durante las siguientes tres semanas. Seis semanas después de la cirugía, se pueden iniciar ejercicios isométricos y cíclicos. Los pacientes vuelven a sus actividades entre tres y cuatro meses después del procedimiento.

Cohorte y seguimiento

Desde el año 2012 se ha usado esta técnica modificada en pacientes pediátricos con inestabilidad patelar y

luxación rotuliana recidivante atendidos consecutivamente en nuestra institución. La indicación para la cirugía ha sido luxaciones múltiples que interfieren con la vida cotidiana y que no responden al tratamiento conservador.

Se tuvieron en cuenta mediciones como el índice Insall-Salvati, puntajes de Kujala y Tegner, y arcos de movimiento prequirúrgicos y durante el seguimiento a los 3, 6 y 12 meses. Además, en todos los pacientes, se realizó una última evaluación adicional a diferentes tiempos postoperatorios. Se consideraron también, la presencia de relajación o subluxación, o cualquier otra complicación asociada a la técnica quirúrgica.

El comité de ética de nuestra institución aprobó este estudio y se obtuvieron los consentimientos informados de todos los padres y asentimientos de los niños participantes.

Resultados

Desde el año 2012 se ha utilizado esta técnica en 5 pacientes. Las principales características clínicas y radiográficas de nuestros casos se muestran en la [tabla 1](#). La mediana del tiempo posquirúrgico durante el último seguimiento fue de cuatro años (rango 2-5 años). La mediana del índice Insall-Salvati prequirúrgico fue 1.41. La prueba de aprehensión patelar fue negativa en todos los pacientes a partir de la sexta semana después de la cirugía y no presentó ningún cambio en la última evaluación. El rango de movimiento y el puntaje de Tegner durante el último seguimiento no fueron diferentes de los valores prequirúrgicos en todos los pacientes. La debilidad de la extensión transitoria estuvo presente en cuatro pacientes tres meses después de la cirugía; sin embargo, después de un año y durante la última evaluación, estuvo ausente. Además, desde el tercer mes después de la cirugía, todos los pacientes presentaron sensación de estabilidad rotuliana. La mediana de puntuación de Kujala antes y después de la cirugía durante la última evaluación fue 76.5 (rango 34-100) y 98.5 (rango 75-100), respectivamente. No hubo casos de relajación o episodios de subluxación durante el seguimiento.

Uno de nuestros casos correspondió a un niño con parálisis cerebral y síndrome de West que imposibilitó la evaluación

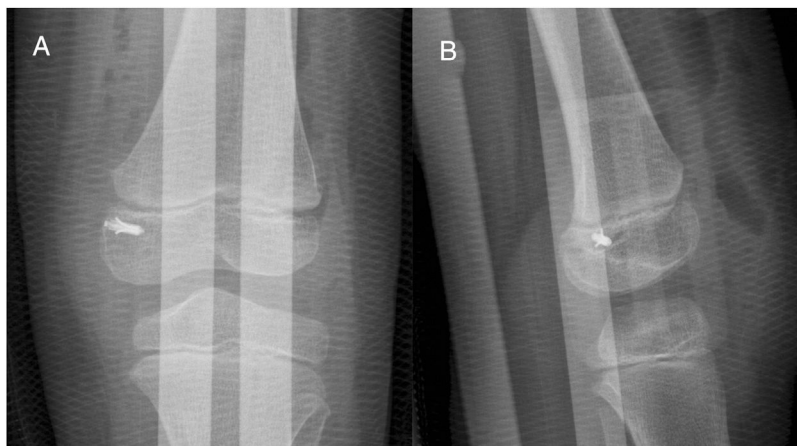


Figura 6 Rayos X postoperatorios. La vista AP muestra el anclaje distal a la fisis medial (A) y la vista lateral muestra el anclaje distal y posterior a la fisis (B).

Tabla 1 Mediciones clínicas y radiográficas pre y postoperatorios (durante el último seguimiento) de pacientes operados

| Caso | Sexo | **Edad primera luxación | **Edad cirugía | Insall-Salvati | Puntaje Kujala pre-quirúrgico | Puntaje Kujala post-quirúrgico | Puntaje Tegner pre-quirúrgico | Puntaje Tegner post-quirúrgico | **Tiempo de seguimiento |
|------|------|-------------------------|----------------|----------------|-------------------------------|--------------------------------|-------------------------------|--------------------------------|-------------------------|
| 1 | F | 3 | 4 | 0.95 | 97 | 100 | 7 | 7 | 4 |
| 2 | F | 1 | 5 | 1.70 | 100 | 100 | 7 | 7 | 4 |
| 3* | M | 5 | 12 | 1.41 | | | | | 2 |
| 4 | F | 4 | 13 | 1.40 | 56 | 97 | 7 | 7 | 5 |
| 5 | M | 13 | 14 | 1.41 | 34 | 75 | 5 | 5 | 2 |

* Paciente con diagnóstico de parálisis cerebral y síndrome de West.

** Medición tomada en años.

de los puntajes de Kujala y Tegner, y en el que usamos la presente técnica después de una cirugía de realineación fallida. Con este método, el niño obtuvo estabilidad rotuliana y un rango de movimiento de 0-130 grados.

Discusión

La inestabilidad patelar en niños y adolescentes puede corregirse con diferentes técnicas quirúrgicas; muchos estudios han demostrado buenos resultados después de la reconstrucción de LPFM utilizando diversas fuentes y métodos de injertos¹⁹.

Describimos un método modificado para la reconstrucción del ligamento patelofemoral medial utilizando un autoinjerto del tendón del cuádriceps, que se une con suturas de anclaje al punto isométrico epifisario de la inserción del LPFM. Este método modificado constituye una técnica alternativa para las ya descritas en la literatura, y en nuestra experiencia, proporciona resultados satisfactorios, con gran estabilidad rotuliana y sin casos de reluxaciones o subluxaciones, sin complicaciones.

Reportes previos de técnicas quirúrgicas similares de reconstrucción de LPFM usando el tendón del cuádriceps han mostrado el uso de suturas en tejidos blandos y la creación de túneles de tejidos blandos y óseos para el paso del injerto mientras se reconstruye el ligamento²⁰. Si bien estas técnicas han demostrado resultados satisfactorios, puede haber complicaciones potenciales importantes como fracturas, aflojamiento y pérdida de tensión del injerto.

Nuestra técnica es simple y reproducible; no requiere túneles óseos o sutura a tejidos blandos ya que el injerto se pliega sobre sí mismo y se fija mediante anclajes de sutura. Además, el uso del tendón del cuádriceps en su parte medial interna permite la reconstrucción del LPFM en su punto isométrico con el autoinjerto, lo que hace que la técnica sea más anatómica al intentar recrear el LPFM nativo. El uso del tendón del cuádriceps no interfiere con las propiedades del músculo; la recolección del injerto no afecta la potencia o la biomecánica de la marcha.

En un reporte anterior, Masquijo (2014) describió una técnica similar que incluía la inspección artroscópica de posibles lesiones de cartílago o menisco antes de la reconstrucción abierta del LPFM²¹. La técnica publicada por Masquijo tenía un abordaje dual -dos incisiones-; una lateral para retirar el injerto tendinoso y una interna para realizar la fijación²¹. Nuestra técnica requiere una sola incisión para

realizar todo el procedimiento; la inspección inicial de la integridad del cartílago y el menisco, y la reconstrucción del LPFM. Este enfoque minimiza el riesgo de infección y dehiscencia de la sutura y tiene una mejor apariencia estética que da como resultado una sola cicatriz. Además, en este reporte, mostramos los resultados a largo plazo obtenidos de nuestros pacientes, mientras que Masquijo describió su técnica sin resultados quirúrgicos.

Los niños y adolescentes representan un gran desafío para este tipo de procedimientos debido al daño potencial a las placas de crecimiento aun abiertas. Algunos estudios han demostrado la importancia de proteger estas estructuras mediante el uso de un punto de inserción lejos de la fisis. Al evitar el uso de túneles y colocar cuidadosamente la inserción en el punto isométrico del LPFM distal a la fisis, nuestra técnica se muestra segura al proteger la placa de crecimiento y evitar las lesiones condrales o las fracturas de la rótula.

Con esta técnica, hemos obtenido una gran estabilidad del injerto mediante suturas de anclaje en la superficie del hueso, teniendo en cuenta que la inserción en el punto isométrico no interfiere con el crecimiento normal en los niños y adolescentes esqueléticamente inmaduros. La inserción se realiza en el área epifisaria, lo que no ocasionará daños en la fisis ni migración del injerto. Este sistema de anclaje disminuye el riesgo potencial de lesión en la placa de crecimiento aun abierta.

Una de las principales preocupaciones para la mayoría de los abordajes quirúrgicos en la reconstrucción de LPFM es la apariencia cosmética de las cicatrices quirúrgicas, especialmente a medida que el paciente crece. La mayoría de las técnicas que utilizan el tendón del cuádriceps realizan una incisión medial adicional necesaria para crear un túnel de tejido blando para el injerto. La técnica utiliza un abordaje anterior único que permite la visualización adecuada de ambos, el cuádriceps distal para la recolección del injerto y el epicóndilo femoral para su anclaje, minimizando el tejido cicatricial visible y el riesgo de infección.

La técnica modificada es efectiva para lograr la estabilidad rotuliana en niños y adolescentes sin recurrencias o complicaciones. El uso de suturas de anclaje en el punto isométrico garantiza la tensión del injerto y la ausencia de migración. Nuestros pacientes presentaron buenos resultados funcionales, similares a otras técnicas informadas, y regresaron a sus actividades escolares y deportivas sin contratiempos.

Financiación

El estudio fue financiado con recursos propios de los investigadores.

Conflicto de intereses

Todos los autores declaran no tener ningún conflicto de intereses que reportar.

Agradecimientos

Los autores desean agradecer a los doctores David Suárez y Juan Esteban Osorio que ayudaron en la recopilación de los datos del paciente.

Bibliografía

- Gonçalves MJB, Júnior LH, de C, Soares LFM, Gonçalves TJ, dos Santos RL, Pereira ML. Medial Patellofemoral Ligament Reconstruction To Treat Recurrent Patellar Dislocation. *Rev Bras Ortop.* 2011;46:160-4.
- Nelitz M, Reichel H, Dornacher D, Lippacher S. Anatomical reconstruction of the medial patellofemoral ligament in children with open growth-plates. *Arch Orthop Trauma Surg.* 2012;132:1647-51.
- Nelitz M, Dornacher D, Dreyhaupt J, Reichel H, Lippacher S. The relation of the distal femoral physis and the medial patellofemoral ligament. *Knee Surgery, Sport Traumatol Arthrosc.* 2011;19:2067-71.
- Vavalle G, Capozzi M. Isolated reconstruction of the medial patellofemoral ligament with autologous quadriceps tendon. *J Orthop Traumatol.* 2016;17:155-62.
- Mackay ND, Smith NA, Parsons N, Spalding T, Thompson P, Sprowson AP. Medial patellofemoral ligament reconstruction for patellar dislocation: A systematic review. *Orthop J Sport Med.* 2014;2:1-7.
- Ronga M, Oliva F, Longo UG, Testa V, Capasso G, Maffulli N. Isolated medial patellofemoral ligament reconstruction for recurrent patellar dislocation. *Am J Sports Med.* 2009;37:1735-42.
- Shah JN, Howard JS, Flanigan DC, Brophy RH, Carey JL, Lattermann C. A systematic review of complications and failures associated with medial patellofemoral ligament reconstruction for recurrent patellar dislocation. *Am J Sports Med.* 2012;40:1916-23.
- Deie M, Ochi M, Sumen Y, Yasumoto M, Kobayashi K, Kimura H. Reconstruction of the medial patellofemoral ligament for the treatment of habitual or recurrent dislocation of the patella in children. *J Bone Joint Surg Br.* 2003;85:887-90.
- Herbert M, Hoser C, Domnick C, Raschke MJ, Lenschow S, Weimann A, et al. MPFL reconstruction using a quadriceps tendon graft Part 1: Biomechanical properties of quadriceps tendon MPFL reconstruction in comparison to the Intact MPFL. A human cadaveric study. *Knee.* 2014;21:1169-74.
- Slenker NR, Tucker BS, Pepe MD, Marchetto PA, Cohen SB. Short-/intermediate-term outcomes after medial patellofemoral ligament reconstruction in the treatment of chronic lateral patellofemoral instability. *Phys Sportsmed.* 2013;41:32-9.
- Steensen RN, Dopirak RM, Maurus PB. A simple technique for reconstruction of the medial patellofemoral ligament using a quadriceps tendon graft. *Arthrosc - J Arthrosc Relat Surg.* 2005;21:365-70.
- Vavken P, Wimmer MD, Camathias C, Quidde J, Valderrabano V, Pagenstert G. Treating patella instability in skeletally immature patients. *Arthrosc - J Arthrosc Relat Surg.* 2013;29:1410-22.
- Tompkins MA, Arendt EA. Patellar Instability Factors in Isolated Medial Patellofemoral Ligament Reconstructions - What Does the Literature Tell Us? A Systematic Review. *Am J Sports Med.* 2015;43:2318-27.
- Schneider DK, Grawe B, Magnussen RA, Ceasar A, Parikh SN, Wall EJ, et al. Outcomes after Isolated Medial Patellofemoral Ligament Reconstruction for the Treatment of Recurrent Lateral Patellar Dislocations. *Am J Sports Med.* 2016;44:2993-3005.
- Nelitz M, Dreyhaupt J, Reichel H, Woelfle J, Lippacher S. Anatomic reconstruction of the medial patellofemoral ligament in children and adolescents with open growth plates: Surgical technique and clinical outcome. *Am J Sports Med.* 2013;41:58-63.
- Dopirak R, Adamany D, Bickel B, Steensen R. Reconstruction of the medial patellofemoral ligament using a quadriceps tendon graft: a case series. *Orthopedics.* 2008;31:217.
- Fink C, Veselko M, Herbert M, Hoser C. Minimally invasive reconstruction of the medial patellofemoral ligament using quadriceps tendon. *Arthrosc Tech.* 2014;3:e325-9.
- Fink C, Veselko M, Herbert M, Hoser C. MPFL reconstruction using a quadriceps tendon graft Part 2: Operative technique and short term clinical results. *Knee.* 2014;21:1175-9.
- Kang H, Cao J, Yu D, Zheng Z, Wang F. Comparison of 2 different techniques for anatomic reconstruction of the medial patellofemoral ligament: A prospective randomized study. *Am J Sports Med.* 2013;41:1013-21.
- Goyal D. Medial patellofemoral ligament reconstruction: The superficial quad technique. *Am J Sports Med.* 2013;41:1022-9.
- J M. Reconstrucción del Ligamento Patellofemoral Medial (LPMF) con Injerto Autólogo de Cuádriceps en Niños y Adolescentes. *ARTROSCOPIA.* 2014;21(1):14-18.